

Musculatura de la cintura escapular

⇒ Musculatura originaria de la cabeza

⇒ Trapecio

⇒ Origen:

⇒ **Porción descendente (1):** Línea curva occipital superior y protuberancia occipital externa.

⇒ **Porción transversa (2):** aponeurosis apófisis espinosas de las vértebras torácicas 1ª a 4ª.

⇒ **Porción ascendente (3):** apófisis espinosas de las vértebras torácicas 5ª a 12ª.

⇒ Inserción:

⇒ Tercio lateral de la clavícula, acromion y espina de la escápula.

⇒ Función:

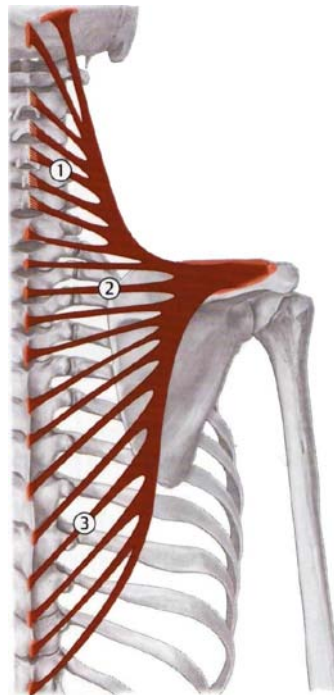
⇒ **Porción descendente:** tira de la escápula hacia arriba y la bascula hacia fuera (punto fijo el tronco). Inclina la cabeza (punto fijo en la escápula)

⇒ **Porción transversa:** desplaza la escápula medialmente.

⇒ **Porción ascendente:** tira de la escápula caudal y medialmente. Refuerza la rotación de la cabeza que realiza la porción descendente.

⇒ **Todo el músculo:** fijación de la escápula en el tórax. Primer momento de la trepa.

⇒ Inervación: XI par craneal (N. accesorio) y plexo cervical de C2 a C4.



⇒ Dorsales

⇒ Angular (1)

⇒ Origen: Apófisis transversas de las vértebras cervicales 1ª a 4ª.

⇒ Inserción: Ángulo superior de la escápula

⇒ Función:

⇒ Tira de la escápula craneal y medialmente.

⇒ Fija la escápula al tronco.

⇒ Inervación: N. dorsal de la escápula (C4-C5).

⇒ Romboide mayor (3)

⇒ Origen: apófisis espinosas de T1-T4

⇒ Inserción: borde medial de la escápula (por debajo de la espina escapular)

⇒ Función:

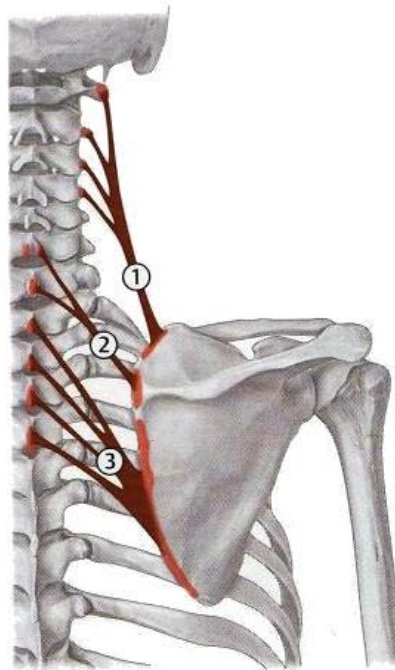
⇒ Fija la escápula.

⇒ Tira la escápula craneal y medialmente.

⇒ Inervación: N. dorsal de la escápula (C4-C5)

⇒ **Romboides menor (2)**

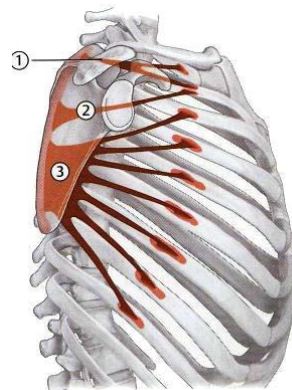
- ⇒ Origen: apófisis espinosas de C6-C7.
- ⇒ Inserción: borde medial de la escápula.
- ⇒ Función:
 - ⇒ Fija la escápula
 - ⇒ Tira la escápula craneal y medialmente
- ⇒ Inervación: N. dorsal de la escápula (C4-C5)



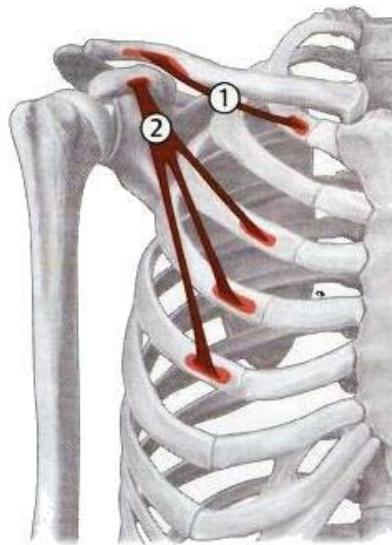
⇒ **Ventrales**

⇒ **Serrato anterior**

- ⇒ Origen: De la 1ª a 9ª costilla.
- ⇒ Inserción:
 - ⇒ **Porción superior (1)**: ángulo superior de la escápula.
 - ⇒ **Porción intermedia (2)**: borde medial de la escápula.
 - ⇒ **Porción inferior (3)**: ángulo inferior y borde medial de la escápula.
- ⇒ Función:
 - ⇒ **Porción superior**: movimiento de descenso con el brazo elevado.
 - ⇒ **Porción inferior**: rotación de la escápula y basculación del ángulo inferior ventral y lateralmente, descenso del brazo elevado.
 - ⇒ **Todo el músculo**: desplaza la escápula lateral y centralmente, elevación de las costillas hacia la cintura escapular fijada (auxiliar de la respiración).
- ⇒ Inervación: Nervio torácico largo

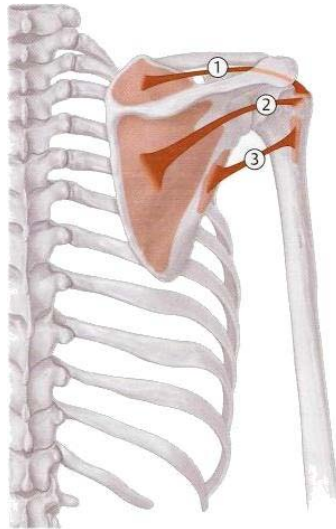


- ⇒ **Subclavio (1)**
 - ⇒ Origen: 1ª costilla.
 - ⇒ Inserción: Cara inferior de la clavícula.
 - ⇒ Función: fija la clavícula en la articulación esternoclavicular.
 - ⇒ Inervación: nervios pectorales medial y lateral (C6-T1)
- ⇒ **Pectoral menor (2)**
 - ⇒ Origen: de la 3ª - 5ª costilla
 - ⇒ Inserción: Apófisis coracoides de la escápula
 - ⇒ Función:
 - ⇒ Tira de la escápula hacia abajo: descenso del brazo elevado.
 - ⇒ Músculo auxiliar de la respiración
 - ⇒ Inervación: Nervios pectorales medial y lateral (C6-T1)



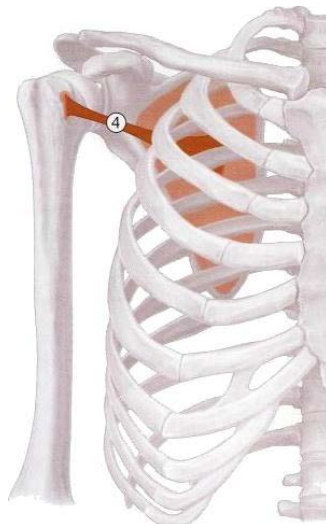
Musculatura del hombro

- ⇒ **Dorsales**
 - ⇒ **Supraespinoso (1)**
 - ⇒ Origen: fosa supraespinosa de la escápula
 - ⇒ Inserción: tubérculo mayor (troquiter) del húmero
 - ⇒ Función: abducción
 - ⇒ Inervación: Nervio supraescapular (C4-C6)
 - ⇒ **Infraespinoso (2)**
 - ⇒ Origen: fosa infraespinosa de la escápula
 - ⇒ Inserción: tubérculo mayor (troquiter) del húmero
 - ⇒ Función: rotación externa
 - ⇒ Inervación: Nervio subescapular (C4-C6)
 - ⇒ **Redondo menor (3)**
 - ⇒ Origen: borde lateral de la escápula
 - ⇒ Inserción: tubérculo mayor (troquiter) del húmero
 - ⇒ Función: Rotación externa, leve aducción.
 - ⇒ Inervación: Nervio axilar (C5-C6)



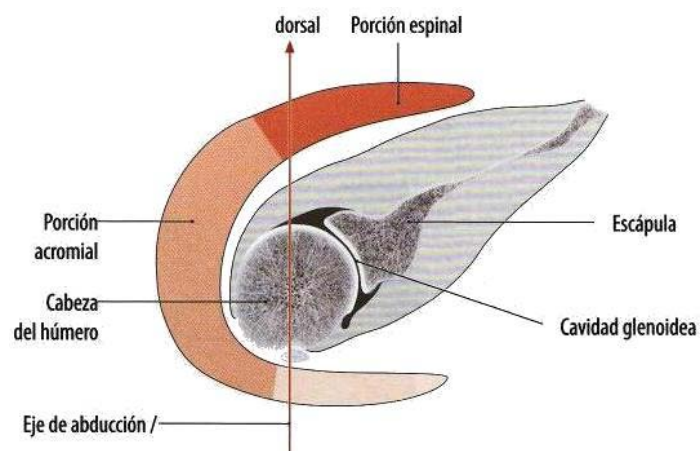
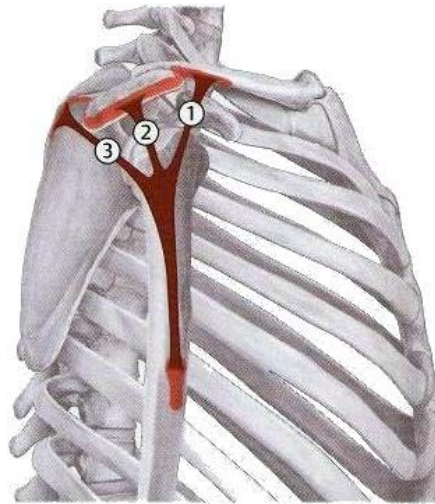
⇒ **Subescapular (4)**

- ⇒ Origen: fosa subescapular de la escápula.
- ⇒ Inserción: tubérculo menor (troquín) del húmero.
- ⇒ Función: Rotación interna
- ⇒ Inervación: Nervio subescapular (C5-C6)



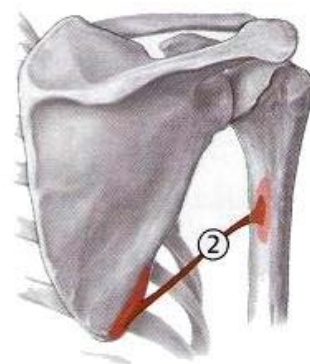
⇒ **Deltoides**

- ⇒ Origen:
 - ⇒ **Porción clavicular (1)**: tercio lateral de la clavícula.
 - ⇒ **Porción acromial (2)**: acromion
 - ⇒ **Porción espinal (3)**: espina de la escápula.
- ⇒ Inserción: tuberosidad deltoidea en el húmero
- ⇒ Función:
 - ⇒ **Porción clavicular**: antepulsión, rotación interna y aducción.
 - ⇒ **Porción acromial**: abducción.
 - ⇒ **Porción espinal**: retroversión, rotación externa y aducción.
 - ⇒ Entre los 60°-90° de abducción, las porciones clavicular y espinal ayudan a la porción acromial en la abducción restante.
 - ⇒ **Todo el músculo**: elevación del brazo (abducción).
- ⇒ Inervación: nervio axilar (C5-C6)



⇒ Redondo mayor (2)

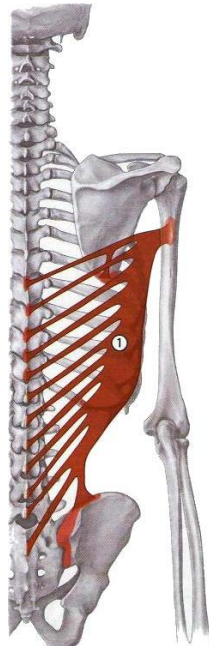
- ⇒ Origen: ángulo inferior de la escápula.
- ⇒ Inserción: cresta del tubérculo menor (cresta del troquín) del húmero.
- ⇒ Función: Rotación interna, aducción y retroversión.
- ⇒ Inervación: Nervio toracodorsal o del redondo menor si el toracodorsal está dividido en dos (Nn. Del latísimo y del redondo menor).



⇒ Dorsal ancho o latísimo del dorso (1)

- ⇒ Origen: apófisis espinosas de T7-T12, todas las apófisis espinosas lumbares, fascia toracolumbar y cresta sacra, tercio posterior de la cresta ilíaca, de la 9ª-12ª costillas y ángulo inferior de la escápula
- ⇒ Inserción: Cresta del tubérculo menor (cresta del troquín) del húmero.

- ⇒ **Función:** Rotación interna, aducción, retroversión, músculo auxiliar de la respiración (tos) y segundo momento de la trepa.
- ⇒ **Inervación:** Nervio toracodorsal o del latísimo si el toracodorsal está dividido en dos (Nn. Del latísimo y del redondo menor).



⇒ **Ventrales**

⇒ **Pectoral mayor (1)**

⇒ **Origen:**

⇒ **Porción clavicular:** mitad medial de la clavícula

⇒ **Porción esternocostal:** esternón y cartílagos costales de 2^a-7^a costillas.

⇒ **Porción abdominal:** lámina anterior de la vaina de los rectos.

⇒ **Inserción:** cresta del tubérculo mayor del húmero (cresta del troquíter)

⇒ **Función:**

⇒ **Porción clavicular y esternocostal:** antepulsión.

⇒ **Todo el músculo:** aducción y rotación interna. Músculo auxiliar de la respiración con la cintura escapular fijada.

⇒ **Inervación:** Nervios pectorales medial y lateral (C5-T1)

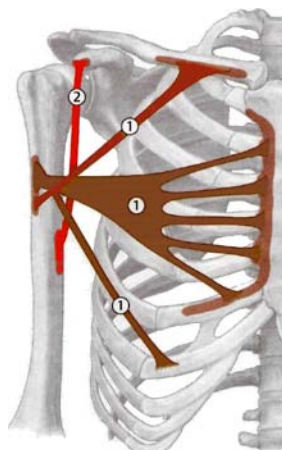
⇒ **Coracobraquial (2)**

⇒ **Origen:** Apófisis coracoides de la escápula.

⇒ **Inserción:** Húmero (prolongación de la cresta del tubérculo menor)

⇒ **Función:** Antepulsión, aducción, rotación interna.

⇒ **Inervación:** Nervio musculocutáneo (C6-C7)



Musculatura del brazo

⇒ Dorsales

⇒ Triceps braquial (1)

⇒ Origen:

⇒ **Cabeza larga:** tubérculo infraglenoideo de la escápula.

⇒ **Cabeza medial:** superficie posterior del húmero, distal al surco para el nervio radial, tabique intermuscular medial.

⇒ **Cabeza lateral:** superficie posterior del húmero, proximal al surco para el nervio radial, tabique intermuscular lateral.

⇒ Inserción: olécranon del cúbito

⇒ Función:

⇒ **Art. Codo:** extensión.

⇒ **Art. Hombro:** retroversión y aducción del brazo (cabeza larga).

⇒ Inervación: Nervio radial (C6-C8)

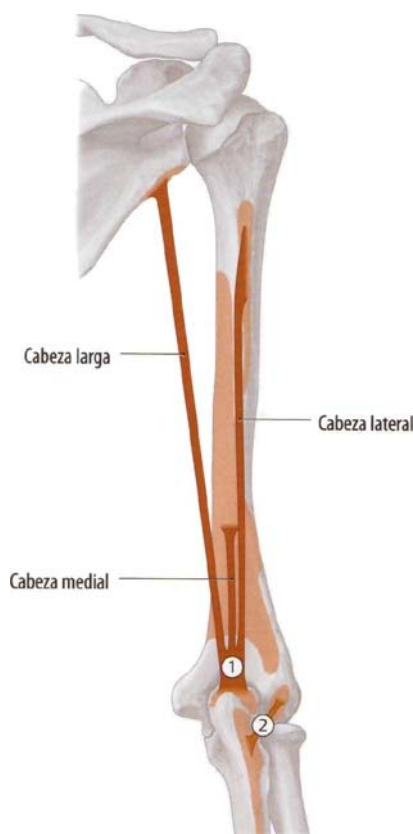
⇒ Ancóneo (2)

⇒ Origen: Epicóndilo lateral del húmero (y parte dorsal de la cápsula articular)

⇒ Inserción: olécranon del cúbito (superficie radial)

⇒ Función: Extensión, tensor de la cápsula articular.

⇒ Inervación: nervio radial (C6-C8)



⇒ Ventrales

⇒ Bíceps braquial (1)

⇒ Origen:

⇒ **Cabeza larga:** tubérculo supraglenoideo de la escápula.

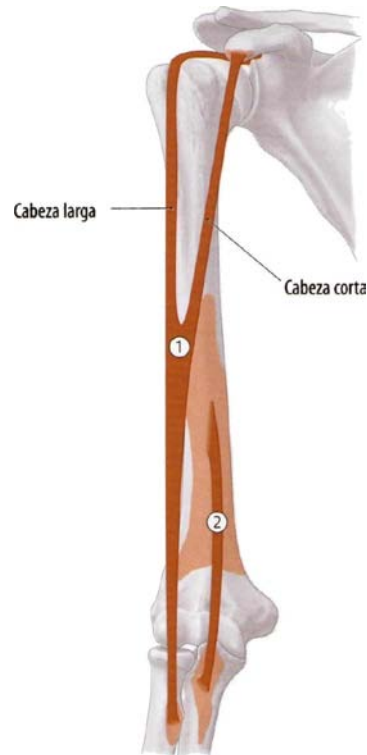
⇒ **Cabeza corta:** apófisis coracoides de la escápula

⇒ Inserción: tuberosidad del radio

⇒ Función:

⇒ **Art. Codo:** flexión y supinación (con el codo flexionado)

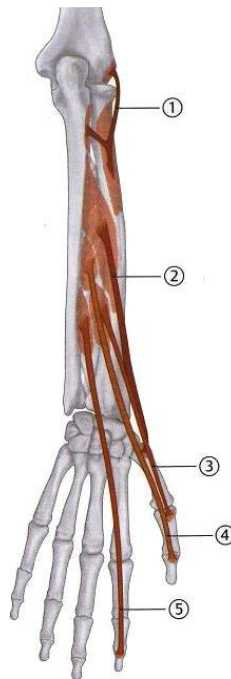
- ⇒ **Art. Hombro:** aducción y rotación interna (cabeza larga); Antepulsión (cabeza larga y cabeza corta)
- ⇒ Inervación: nervio musculocutáneo (C5-C7)
- ⇒ **Braquial (2)**
- ⇒ Origen: mitad distal de la superficie anterior del húmero, tabiques intermusculares medial y lateral.
- ⇒ Inserción: tuberosidad del cúbito.
- ⇒ Función: flexiona la articulación del codo.
- ⇒ Inervación: nervio musculocutáneo.



Musculatura del antebrazo

- ⇒ **Dorsales**
- ⇒ Extensores profundos
- ⇒ **Supinador (1)**
- ⇒ Origen: olécranon del cúbito, epicóndilo, ligamento colateral radial y ligamento radial del radio.
- ⇒ Inserción: radio (entre tuberosidad del radio e inserción M. pronador redondo)
- ⇒ Función: **Art. Antebrazo:** supinación.
- ⇒ Inervación: Nervio radial (C5-C6)
- ⇒ **Abductor largo del pulgar (2)**
- ⇒ Origen: superficies dorsales del radio y cúbito, membrana interósea.
- ⇒ Inserción: Base del 1º metacarpo.
- ⇒ Función:
 - ⇒ **Art. Muñeca:** abducción radial.
 - ⇒ **Art. Sellar del pulgar:** abducción.
- ⇒ Inervación: Nervio radial (C6-C8)
- ⇒ **Extensor corto del pulgar (3)**
- ⇒ Origen: superficies dorsales del radio y membrana interósea (distal al M. Abductor largo del pulgar).
- ⇒ Inserción: base de la falange proximal del pulgar.
- ⇒ Función:
 - ⇒ **Art. Muñeca:** abducción radial

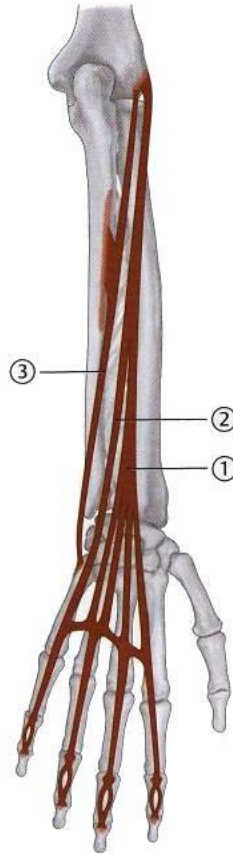
- ⇒ **Arts. Sellar del pulgar y metacarpofalángica:** extensión.
- ⇒ **Inervación:** Nervio radial (C6-C8)
- ⇒ **Extensor largo del pulgar (4)**
 - ⇒ **Origen:** superficies dorsales del cúbito y membrana interósea.
 - ⇒ **Inserción:** base de la falange distal del pulgar.
 - ⇒ **Función:**
 - ⇒ **Art. Muñeca:** extensión y abducción radial.
 - ⇒ **Art. Sellar del pulgar:** aducción
 - ⇒ **Arts. Metacarpofalángica e interfalángica del pulgar:** extensión.
 - ⇒ **Inervación:** Nervio radial (C6-C8)
- ⇒ **Extensores del índice (5)**
 - ⇒ **Origen:** superficies dorsales del cúbito y membrana interósea.
 - ⇒ **Inserción:** aponeurosis dorsal del 2º dedo.
 - ⇒ **Función:**
 - ⇒ **Art. Muñeca:** extensión
 - ⇒ **Art. Metacarpofalángica e interfalángicas proximal y distal del 2º dedo:** extensión.
 - ⇒ **Inervación:** Nervio radial (C6-C8)



- ⇒ Extensores superficiales
 - ⇒ **Extensor de los dedos (1)**
 - ⇒ **Origen:** Cabeza común (epicóndilo)
 - ⇒ **Inserción:** Aponeurosis dorsal de los dedos 2º a 5º.
 - ⇒ **Función:**
 - ⇒ **Art. Muñeca:** extensión.
 - ⇒ **Art. Metacarpofalángicas, interfalángicas distales y proximales de dedos 2º a 5º:** extensión y abducción de los dedos.
 - ⇒ **Inervación:** Nervio radial (C6-C8)
 - ⇒ **Extensor del meñique (2)**
 - ⇒ **Origen:** cabeza común (epicóndilo)
 - ⇒ **Inserción:** aponeurosis dorsal del 5º dedo.
 - ⇒ **Función:**
 - ⇒ **Art. Muñeca:** Extensión
 - ⇒ **Art. Metacarpofalángica, interfalángica distale y proximale del dedo 5º:** extensión y abducción del 5º dedo.
 - ⇒ **Inervación:** Nervio Radial (C6-C8)

⇒ Extensor cubital del carpo (3)

- ⇒ Origen:
 - ⇒ Cabeza común (epicóndilo)
 - ⇒ Cabeza cubital (cara dorsal del cúbito)
- ⇒ Inserción: base del 5º metacarpiano.
- ⇒ Función: **Art. Muñeca**: extensión y abducción cubital.
- ⇒ Inervación: Nervio Radial (c6-C8)



⇒ **Ventrales**

⇒ Flexores profundos

⇒ **Flexor largo del pulgar (2)**

- ⇒ Origen: cara anteromedial del radio, regiones adyacentes de la membrana interósea.
- ⇒ Inserción: cara palmar de la falange distal del pulgar.
- ⇒ Función:
 - ⇒ **Art. Muñeca**: flexión y abducción radial
 - ⇒ **Art. Sellar del pulgar**: oposición.
 - ⇒ **Art. Metacarpofalángica e interfalángica del pulgar**: flexión.
- ⇒ Inervación: Nervio mediano (C6-C8)

⇒ **Pronador cuadrado (3)**

- ⇒ Origen: cuarto distal de la cara anterior del cúbito.
- ⇒ Inserción: cuarto distal de la cara anterior del radio.
- ⇒ Función: pronación, estabiliza la articulación radiocubital distal
- ⇒ Inervación: Nervio mediano (C8-T1)

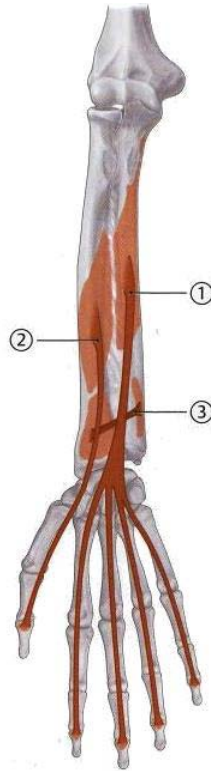
⇒ **Flexor profundo de los dedos (1)**

- ⇒ Origen: 2/3 proximales de la cara flexora del cúbito y regiones adyacentes de la membrana interósea.
- ⇒ Inserción: cara palmar de las falanges distales de los dedos 2º-5º.
- ⇒ Función: **Arts. Muñeca, Metacarpofalángicas e interfalángicas de los dedos 2º-5º**: flexión.

⇒ Inervación:

⇒ Nervio mediano (porción radial, dedos 2º y 3º), C7-T1

⇒ Nervio cubital (porción cubital, dedos 4º y 5º), C7-T1



⇒ Flexores superficiales

⇒ Pronador redondo (1)

⇒ Origen:

⇒ **Cabeza humeral:** epitróclea

⇒ **Cabeza cubital:** apófisis coronoides del cúbito.

⇒ Inserción: Cara lateral del radio (distal a la inserción del M. supinador)

⇒ Función:

⇒ **Art. Codo:** ligera flexión

⇒ **Art. Antebrazo:** pronación.

⇒ Inervación: Nervio mediano (C6)

⇒ Flexor superficial de los dedos (2)

⇒ Origen:

⇒ **Cabeza humeral:** Epicóndilo medial del húmero

⇒ **Cabeza cubital:** apófisis coronoides del cúbito

⇒ Inserción: a los lados de la falange media de los dedos 2º-5º.

⇒ Función:

⇒ **Art. Codo:** ligera flexión

⇒ **Arts. Muñeca, Metacarpofalángicas e interfalángicas proximales de los dedos 2º-5º:** flexión.

⇒ Inervación: nervio mediano (C7-T1)

⇒ Flexor radial del carpo (3)

⇒ Origen: epitróclea

⇒ Inserción: Base del 2º metacarpo (a veces puede estar también inserto en el 3º)

⇒ Función: **Art. Muñeca:** flexión y abducción radial.

⇒ Inervación: Nervio mediano (C6-C8)

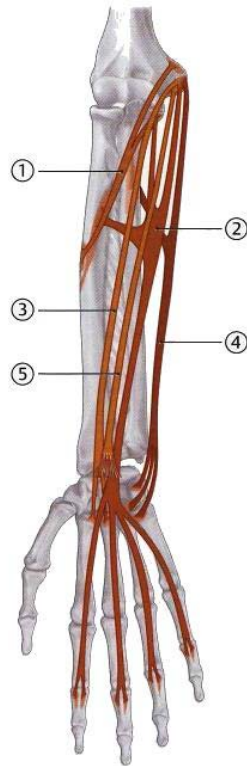
⇒ Flexor cubital del carpo (4)

⇒ Origen:

⇒ **Cabeza humeral:** epitróclea.

⇒ **Cabeza cubital:** olécranon del cúbito.

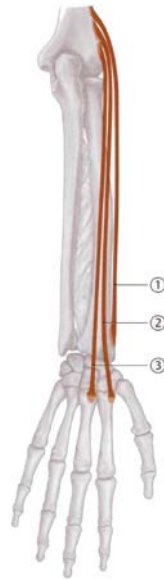- ⇒ Inserción: gancho del hueso ganchoso, base del 4º metacarpo.
- ⇒ Función: **Art. Muñeca**: flexión y abducción cubital.
- ⇒ Inervación: nervio cubital (C7-T1)
- ⇒ **Palmar largo (5)**
 - ⇒ Origen: epitróclea
 - ⇒ Inserción: aponeurosis palmar
 - ⇒ Función:
 - ⇒ **Art. Codo**: ligera flexión
 - ⇒ **Art. Muñeca**: flexión palmar, tensa la aponeurosis palmar.
 - ⇒ Inervación: Nervio mediano (C8-T1)



⇒ **Radiales**

- ⇒ **Braquiorradial (1)**
 - ⇒ Origen: cara lateral del húmero, tabique muscular lateral.
 - ⇒ Inserción: apófisis estiloides del radio.
 - ⇒ Función:
 - ⇒ **Art. Codo**: flexión.
 - ⇒ **Art. Del antebrazo**: posición de semipronación.
 - ⇒ Inervación: nervio radial (C5-C7)
- ⇒ **Extensor radial largo del carpo (2)**
 - ⇒ Origen: cara lateral y distal del húmero (cresta supracondílea), tabique intermuscular lateral.
 - ⇒ Inserción: cara dorsal de la base del 2º metacarpo.
 - ⇒ Función:
 - ⇒ **Art. Codo**: ligera flexión.
 - ⇒ **Art. Muñeca**: extensión y abducción radial.
 - ⇒ Inervación: nervio radial.
- ⇒ **Extensor radial corto del carpo (3)**
 - ⇒ Origen: epicóndilo
 - ⇒ Inserción: cara dorsal de la base del 3º metacarpo.
 - ⇒ Función:
 - ⇒ **Art. Codo**: ligera flexión
 - ⇒ **Art. Muñeca**: extensión y abducción radial.

⇒ Inervación: nervio radial (C5-C7)



Musculatura de la mano

⇒ Musculatura metacarpiana

⇒ Lumbricales I-IV (1)

⇒ Origen: cara radial de los tendones del músculo flexor profundo de los dedos.

⇒ Inserción: las respectivas aponeurosis de los dedos 2º-5º.

⇒ Función:

⇒ Arts. Metacarpofalángicas de los dedos 2º-5º: flexión.

⇒ Arts. Interfalángicas distales y proximales de los dedos 2º-5º: extensión

⇒ Inervación:

⇒ Nervio mediano, C8-T1 (Mm. Lumbricales I + II)

⇒ Nervio cubital, C8-T1 (Mm. Lumbricales III + IV)

⇒ Interóseos dorsales I-IV (2)

⇒ Origen: con dos cabezas en las caras interóseas de los huesos metacarpianos I-V.

⇒ Inserción:

⇒ Aponeurosis dorsal de los dedos 2º-4º, base de las falanges proximales.

⇒ I - II: cara radial de las falanges proximal de 2º y 3º dedo respectivamente.

⇒ III - IV: cara cubital de las falanges proximales de 3º y 4º dedo respectivamente.

⇒ Función:

⇒ Arts. Metacarpofalángicas de los dedos 2º-4º: extensión.

⇒ Arts. Interfalángicas proximales y distales de los dedos 2º-4º: extensión, abducción de los dedos 2º - 4º respecto al dedo medio.

⇒ Inervación: Nervio cubital (C8-T1)

⇒ Interóseos palmares I-III (3)

⇒ Origen:

⇒ I: cara cubital del 2º metacarpo.

⇒ II - III: cara radial de 4º y 5º metacarpo respectivamente.

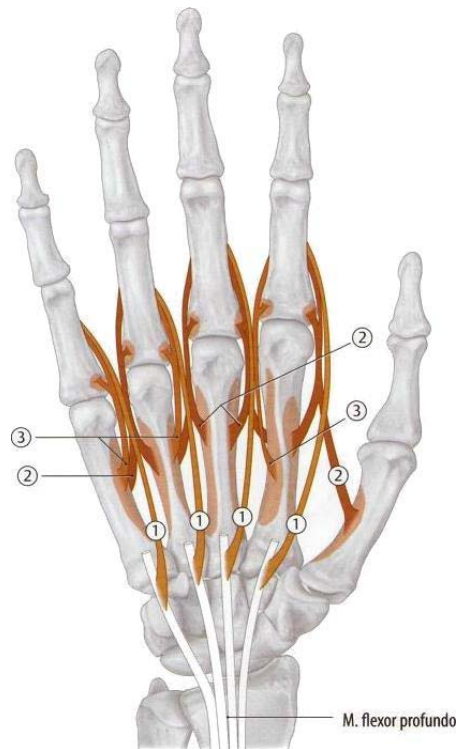
⇒ Inserción: aponeurosis dorsal y base de la falange proximal de los citados dedos.

⇒ Función:

⇒ Arts. Metacarpofalángicas de los dedos 2º, 4º y 5º: flexión.

⇒ Arts. Interfalángicas proximales y distales dedos 2º, 4º y 5º: extensión y abducción de los dedos (respecto al medio)

⇒ Inervación: Nervio cubital (C8-T1)



⇒ **Musculatura tenar**

⇒ **Abductor corto del pulgar (1)**

⇒ Origen: hueso escafoides, retináculo flexor.

⇒ Inserción: base de la falange proximal del pulgar (en el sesamoideo radial)

⇒ Función:

⇒ **Art. Sellar del pulgar**: abducción.

⇒ **Art. Metacarpofalángica del pulgar**: flexión.

⇒ Inervación: nervio mediano (C6-C7)

⇒ **Aductor del pulgar (2)**

⇒ Origen:

⇒ **Cabeza transversa**: cara palmar del 3º metacarpo.

⇒ **Cabeza oblicua**: hueso grande, base del 2º metacarpo.

⇒ Inserción: base de la falange proximal del pulgar (sesamoideo cubital).

⇒ Función:

⇒ **Art. Sellar del pulgar**: aducción y oposición.

⇒ **Art. Metacarpofalángica del pulgar**: flexión.

⇒ Inervación: Nervio cubital (C8-T1)

⇒ **Flexor corto del pulgar (3)**

⇒ Origen:

⇒ **Cabeza superficial**: retináculo flexor.

⇒ **Cabeza profunda**: hueso grande y hueso trapecio.

⇒ Inserción: base de la falange proximal del pulgar (sesamoideo radial)

⇒ Función:

⇒ **Art. Sellar del pulgar**: flexión, oposición.

⇒ **Art. Metacarpofalángica del pulgar**: flexión.

⇒ Inervación:

⇒ Nervio mediano, C6-T1 (cabeza superficial)

⇒ Nervio cubital, C8-T1 (cabeza profunda)

⇒ **Oponente del pulgar (4)**

⇒ Origen: hueso trapecio

⇒ Inserción: borde radial del primer metacarpo.

⇒ Función: **Art. Sellar del pulgar**: oposición.

⇒ Inervación: Nervio mediano (C6-C7)

⇒ **Musculatura hipotenar**

⇒ **Abductor del meñique (5)**

⇒ Origen: hueso pisiforme

⇒ Inserción: base cubital de la falange proximal y aponeurosis dorsal del 5º dedo.

⇒ Función:

⇒ **Art. Metacarpofalángica del meñique**: flexión, abducción.

⇒ **Arts. Interfalángicas proximal y distal del meñique**: extensión.

⇒ Inervación: nervio cubital (C8-T1)

⇒ **Flexor del meñique (6)**

⇒ Origen: gancho del hueso ganchoso, retináculo flexor.

⇒ Inserción: base de la falange proximal del 5º dedo.

⇒ Función: **Art. Metacarpofalángica del meñique**: flexión.

⇒ Inervación: nervio cubital (C8-T1)

⇒ **Oponente del meñique (7)**

⇒ Origen: gancho del hueso ganchoso

⇒ Inserción: borde cubital del 5º metacarpo

⇒ Función: lleva el metacarpo hacia palmar (oposición)

⇒ Inervación: nervio cubital (C8-T1)

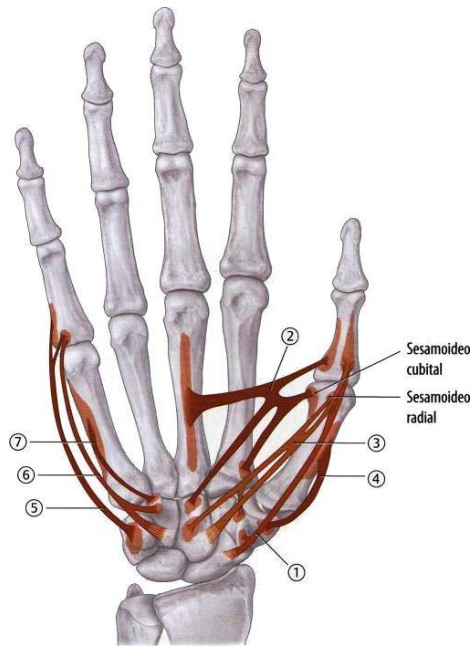
⇒ **Palmar corto (no representado)**

⇒ Origen: borde cubital de la aponeurosis palmar.

⇒ Inserción: piel de la región hipotenar.

⇒ Función: tensa la aponeurosis palmar (función de protección)

⇒ Inervación: nervio cubital (C8-T1)



Musculatura por zonas de importancia especial

⇒ **M. Epicondilea**

⇒ Ancóneo

⇒ Extensor radial corto del carpo

⇒ Extensor de los dedos

⇒ Extensor del meñique

⇒ Extensor del carpo

⇒ Supinador

⇒ **M. EpitrocLEAR**

⇒ Pronador redondo

⇒ Flexor superficial de los dedos

⇒ Flexor radial del carpo

- ⇒ Flexor cubital del carpo
- ⇒ Palmar largo
- ⇒ **M. Tenar**
 - ⇒ Abductor corto del pulgar
 - ⇒ Aductor del pulgar
 - ⇒ Flexor corto del pulgar
 - ⇒ Oponente del pulgar
- ⇒ **M. Hipotenar**
 - ⇒ Abductor del meñique
 - ⇒ Flexor del meñique
 - ⇒ Oponente del meñique
 - ⇒ Palmar corto

Sistemas neuromusculares

⇒ N. Accesorio

Músculo		Origen	Inserción	Función
Trapecio	Descendente	LCOS y prot. Occip. Ext.	1/3 Ext. Clavícula, acromion y esp. Escápula.	Escápula craneal y Ext. Inclina cabeza.
	Transverso	Apo. Apóf. Esp. T1-T4		Escápula medial.
	Ascendente	Apóf. Esp. T5-T12		Escápula caudal y med. Ayuda rotar cabeza.

⇒ N. Dorsal de la escápula

Músculo		Origen	Inserción	Función
Angular		Apóf. Trans. C1-C4	Áng. Sup. Escápula	Escápula craneal y medial. Fija escápula a tronco.
Romboides	Mayor	Apóf. Esp. T1-T4	Borde med. Escápula sobre esp.	
	Menor	Apóf. Esp. C6-C7	Borde med. Escápula bajo esp.	

⇒ N. Supraescapular

Músculo	Origen	Inserción	Función
Supraespinoso	Fosa supraespinosa	Troquíter	Abducción
Infraespinoso	Fosa infraespinosa	Troquíter	Rot. externa

⇒ N. Torácico largo

Músculo		Origen	Inserción	Función
Serrato anterior	Superior	1ª-9ª costilla	Áng. Sup. escápula	Rot. Esc. Brazo arriba >90°
	Intermedia		Borde medial escápula	Esc. Lat. Craneal. Respiración
	Inferior		Áng. Inferior y borde medial	

⇒ N. Subclavio

Músculo	Origen	Inserción	Función
Subclavio	1ª Costilla	1/3 Lat. clavícula	Fija la clavícula

⇒ N. Subescapular

Músculo	Origen	Inserción	Función
Subescapular	Fosa subescapular Esc.	Troquíter	Rotación interna
Redondo mayor	Áng. Inf. Esc.	Cresta del troquíter	Rot. Int. Aducción y retroversión.

⇒ N. Toracodorsal (rotación interna y aducción)

Músculo	Origen	Inserción	Función
Dorsal ancho	Apóf. Esp. T7-T12, Lumbares, Sacro, C. Ilíaca	Cresta troquíter	Rot. Int. Aducción, retroversión, 2º mom. Trepa, resp.

⇒ Nn. Pectorales medial y lateral

Músculo		Origen	Inserción	Función
Pectoral mayor	Clavicular	½ med. clavícula	Cresta del troquíter	Antepulsión.
	Esternocostal	Est. Y Cart. 2ª-7ª costilla		Aducción y Rot. Int. Respiración
	abdominal	Lám. Ant. Vainas de rectos		
Pectoral menor		3ª-5ª costilla	Coracoides	Descenso del brazo levantado. Respiración.

⇒ S.N.M. musculocutáneo

Músculo	Origen	Inserción	Función
Coracobraquial	Coracoides	Cresta troquín	Antepulsión, Rot. Int. Y aducción
Bíceps braquial	C. Larga	Tub. Supraglen. Esc.	Art. Codo: flexión y supinación. Art. Hombro: aducción y Rot. Int.
	C. Corta	Coracoides	
Braquial	½ Inf. Ant. húmero	Tub. Cúbito	Flexión del codo

⇒ S.N.M. Axilar

Músculo	Origen	Inserción	Función
Deltoides	Clavicular	1/3 Lat. Clavícula	Tuberosidad deltoidea
	Acromial	Acromio	
	Espinal	Esp. Esc.	
Redondo menor	Borde. Lat. Esc.	Troquiter	Rot. Ext., leve aducción.

⇒ S.N.M. Radial

Músculo	Origen	Inserción	Función
Tríceps braquial	Larga	Olécranon	Art. Codo: extensión.
	Medial		Art. Hombro: retropulsión y Aduc. del brazo (cabeza larga)
	Lateral		
Ancóneo	Epicóndilo	Olécranon	Extensión, tensor de la cápsula.
Supinador	Olé. Epic. Lig. Col. y lig. Anul. Rad.	Radio	Supinación
Braquiorradial	Cara Lat. Distal húmero.	Apóf. Estil. Radio	Art. Codo: flexión Art. Antebrazo: posición de semipronación.
Ext. radial largo del carpo	Cara Lat. y distal del húmero	Dorso base 2º meta	Art. Codo: ligera flexión
Ext. radial corto del carpo	Epicóndilo	Dorso base 3º meta	Art. Muñeca: extensión y abducción radial
Ext. De los dedos	Epicóndilo	Apon. Dorsal 2º-5º	Estén. Muñeca, exten. Y abduc. Dedos
Ext. del meñique	Epicóndilo	Apon. Dorso 5º dedo	Art. Muñeca: extensión y abducción cubital. Arts. MCF y AIF 5º dedo: extensión y abducción del 5º dedo.
Ext. cubital del carpo	Epicóndilo Cabeza cubital	Base 5º meta	Art. Muñeca: extensión y abducción cubital.
Ext. Corto pulgar	Radio y mem. interósea	Base falange prox.	Abducción Rad., extensión dedo pulgar.
Ext. Largo pulgar	Cúbito y mem. interósea	Base falange distal	Estén. Y abduc. Rad. Aduc. Y estén. pulgar
Ext. Del índice	Cúbito y mem. interósea	Apon. 2º dedo dorsal	Extensión muñeca, extensión 2º dedo
Abductor largo Pulgar	Rad., cúb., mem. Inter.	Base 1º metacarpo	Muñeca: abducción radial Sellar: abducción

⇒ S.N.M. Mediano

Músculo	Origen	Inserción	Función
Pronador redondo	C. humeral	Cara Lat. del radio	Art. Codo: ligera flexión
	C. cubital		Art. Antebrazo: pronación
Pronador cuadrado	1/4 dist. Cara Ant. cúbito	1/4 dist. Cara Ant. radio	Pronación, estabiliza la articulación radiocubital distal
Palmar largo	epitroclea	Apon. palmar	Art. Codo: ligera flexión Art. Muñeca: flexión palmar, tensa aponeurosis palmar
Flexor radial del carpo	epitroclea	Base 2º meta	Art. Muñeca: flexión y abducción radial
Flexor largo del pulgar	anteromedial radio	Palma falange distal pulgar	Art. Muñeca: flexión y abducción radial
			Art. Sellar del pulgar: oposición
			Art. MCF e IF pulgar: flexión
Flexor profundo de los dedos (1/2)	2/3 proximales flexora cúbito	Palma falanges dist. dedos 2º-5º	Arts. Muñeca, MCF e IF dedos 2º-5º: flexión.
Flexor sup. de los dedos	Cabeza humeral	Lados falange med. dedos 2º-5º	Art. Codo: ligera flexión
	Cabeza cubital		Arts. Muñeca, MCF e IF de los dedos 2º-5º: flexión
Abductor corto del pulgar	Escafoides, ret. flexor	Base falange prox. pulgar	Art. Sellar del pulgar: abducción
			Art. MCF del pulgar: flexión
Oponente del pulgar	hueso trapecio	B. Radial 1º meta	Art. Sellar del pulgar: oposición
Flexor corto del pulgar (cabeza superficial)	retináculo flexor	Base falange prox. pulgar	Art. Sellar del pulgar: flexión, oposición
			Art. Metacarpofalángica del pulgar: flexión
Mm. Lumbricales I y II	Tens. M. Flex. Prof. dedos	Apon. dedos 2º-3º	Arts. MCF dedos 2º-3º: flexión
			Arts. IF dedos 2º-3º: extensión

⇒ S.N.M. cubital

Músculo		Origen	Inserción	Función
Flexor cubital del carpo	Cabeza humeral	Epitróclea	G. ganchoso, base 4º meta	Art. Muñeca: flexión y abducción cubital
	Cabeza cubital	Olécranon cúbito		
Flexor profundo de los dedos (1/2)		2/3 prox. cúbito	C. palmar falanges dist. dedos 2º-5º	Arts. Muñeca, MCF e IF dedos 2º-5º: flexión.
Palmar corto		B. cubital Apon. palmar	Piel región hipotenar	Tensa Apon. palmar
Flexor del meñique		G. Ganchoso, ret. flexor	Base falange prox. 5º dedo	Art. MCF del meñique: flexión
Abductor del meñique		Pisiforme	Base falange prox. Y Apon. 5º dedo	Art. MCF del meñique: flexión, abducción
				Arts. IF meñique: extensión
Oponente del meñique		gancho del hueso ganchoso	borde cubital del 5º metacarpo	Oposición del meñique
Aductor del pulgar	Cabeza transversa	Palmar 3º meta	Base falange prox. pulgar	Art. Sellar: aducción y oposición
	Cabeza oblicua	H. grande, base 2º meta		Art. MCF pulgar: flexión
Flexor corto del pulgar (cabeza profunda)		H. Grande y trapecio	Base falange prox. pulgar	Art. Sellar: flexión, oposición
				Art. MCF pulgar: flexión
Mm. Interóseos dorsales y palmares		2 Cab. interóseas metas I-V	Falanges proximales	Arts. MCF dedos 2º-4º: extensión
				Arts. IF dedos 2º-4º: Ext. Abduc. dedos 2º - 4º
Mm. Lumbricales III y IV		Tens. M. Flex. Prof. dedos	Apon. dedos 4º-5º	Arts. MCF dedos 4º-5º: flexión
				Arts. IF 4º-5º: extensión