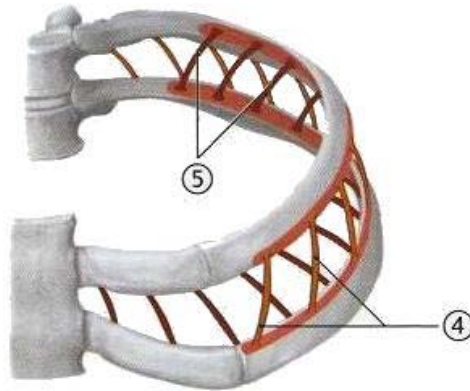


Músculos intercostales



⇒ Músculo intercostal externo (4)

- ⇒ Origen: cara externa del borde superior de la costilla inferior.
- ⇒ Inserción: cara externa del borde inferior de la costilla superior.
- ⇒ Función: elevación de las costillas. Aumento del diámetro antero-posterior y transversal de la caja torácica: **inspiración**.
- ⇒ Inervación: nervios intercostales 1 - 11

⇒ Músculo intercostal medio (5)

- ⇒ Origen: Borde superior de la costilla inferior
- ⇒ Inserción: Labio externo del surco de la costilla superior.
- ⇒ Función: descenso de las costillas. Disminución del diámetro antero-posterior y transversal de la caja torácica: **espiración forzada**.
- ⇒ Inervación: nervios intercostales 1-11

⇒ Músculo intercostal interno (5)

- ⇒ Origen: Borde superior de la costilla inferior
- ⇒ Inserción: Labio interno del surco de la costilla superior
- ⇒ Función: descenso de las costillas. Disminución del diámetro antero-posterior y transversal de la caja torácica: **espiración forzada**.
- ⇒ Inervación: nervios intercostales 1-11

Músculos elevadores de las costillas

⇒ Músculos elevadores de las costillas

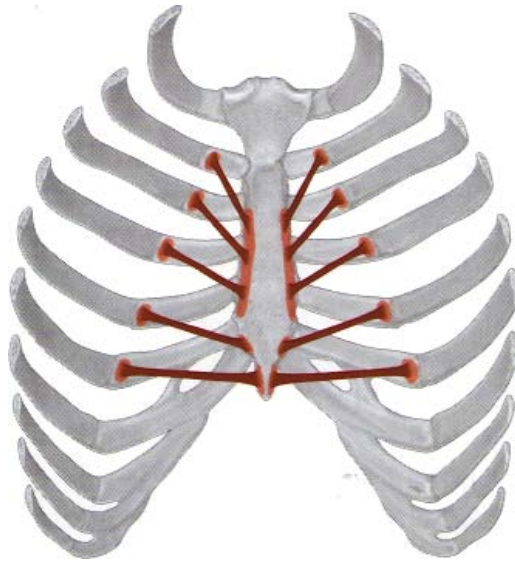- ⇒ Origen: apófisis transversas de C7 a T11
- ⇒ Inserción: cara posterior de la primera (CORTOS) o la segunda (LARGOS) costilla inferior.
- ⇒ Función: elevación de las costillas: **inspiración**.
- ⇒ Inervación: ramas dorsales y ventrales de los nervios espinales.

Músculos subcostales

⇒ Músculos subcostales (inconstante)

- ⇒ Origen: borde superior de la costilla inferior, entre el tubérculo y el ángulo.
- ⇒ Inserción: superficie interna de la segunda costilla inferior.
- ⇒ Función: descenso de las costillas: **espiración forzada**.
- ⇒ Inervación: nervios intercostales.

Músculo transverso del tórax



⇒ **Músculo transverso del tórax**

- ⇒ Origen: cara posterior del esternón.
- ⇒ Inserción: cartílagos costales segundo a sexto.
- ⇒ Función: descenso de los cartílagos costales: **espiración forzada**.
- ⇒ Inervación: nervios intercostales II-VI