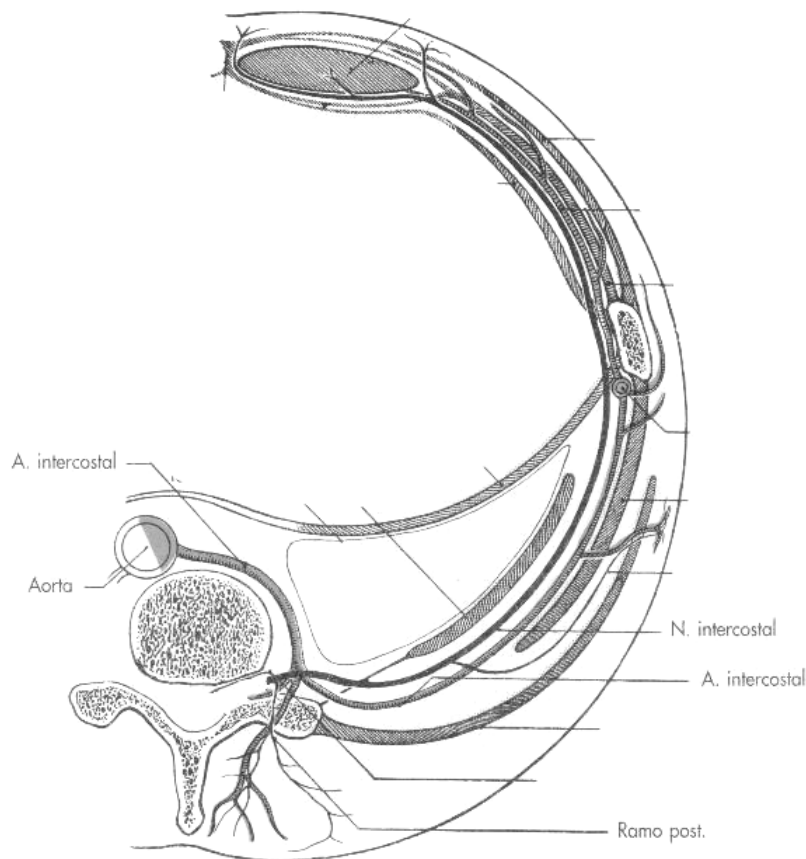


Paquete vasculo-nervioso

- ⇒ El paquete vasculo-nervioso se encuentra pegado al borde inferior de la costilla. Colocándose, de arriba hacia abajo:
 - ⇒ Vena intercostal
 - ⇒ Arteria intercostal
 - ⇒ Nervio intercostal
- ⇒ Así, en caso de tener que intervenir, perforando la pared torácica para acceder a la cavidad pleural (drenar un pneumotórax, hemotórax...) se debe clavar la aguja desde el **borde superior** de la costilla inferior. Así evitamos dañar los nervios intercostales y la pérdida de sensibilidad en la sección metamérica dañada.
- ⇒ Se ubica entre los músculos intercostales internos e intermedios, excepto más hacia la espalda, donde por la ausencia de músculo intercostal intermedio se encuentra entre músculos intercostales internos y externos.



Nervios intercostales

- ⇒ Las ramas anteriores de los nervios intercostales dan inervación **motora** a los músculos intercostales y **sensitiva** a la piel de la zona.
- ⇒ Las ramas posteriores se dirigen hacia la musculatura del retrosoma.