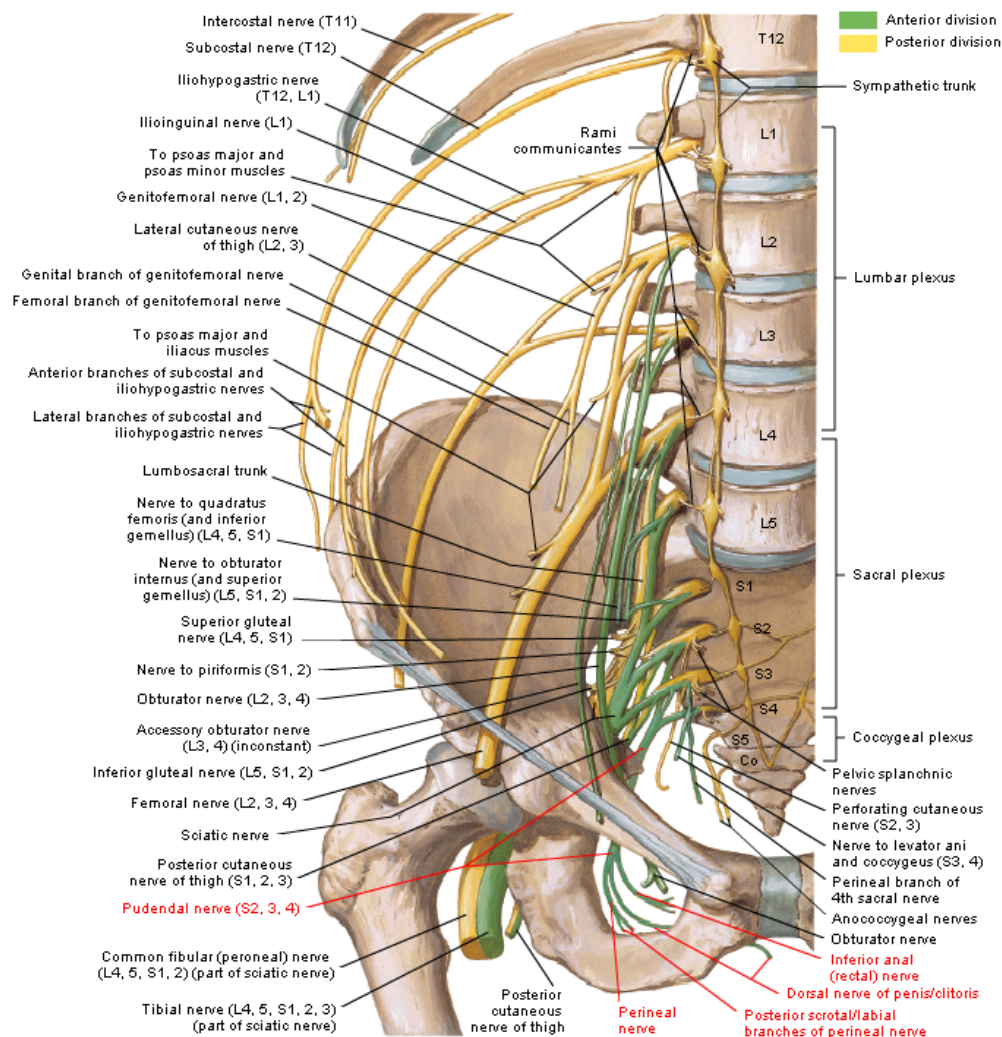


Plexo sacro



Nervio pudendo

- ⇒ Es el ramo terminal del plexo sacro (nervio pudendo), constituido por el ramo anterior de S3, S4 y S5. Este plexo descansa sobre el músculo coccygeo.
- ⇒ Sale de la pelvis por la **escotadura ciática mayor**, infrapiramidalmente. Posteriormente rodea la **espinación ciática** y vuelve al interior de la pelvis, lateralmente a la pared de la **fosa isquiorrectal** (por la **escotadura ciática menor**).
- ⇒ Se coloca en la parte interna de la tuberosidad isquiática donde se envuelve junto con los vasos pudendos en un canal denominado **conducto pudendo de Alcock** (es un desdoblamiento de la aponeurosis del músculo obturador interno).
- ⇒ Sigue, pegado a los vasos pudendos, el borde del **ligamento sacro-tuberoso**.
- ⇒ El trayecto dentro de la fosa isquiorrectal es corto y se ramifica pronto en sus ramos terminales:
 - ⇒ **Nervio perineal**: rama inferior.
 - ⇒ Llega al borde interior del **músculo transverso profundo del periné** y se bifurca en:
 - ⇒ **Ramo superficial**
 - ⇒ **Ramo profundo o bulbouretral**
 - ⇒ Antes de bifurcarse origina una **rama perineal lateral** para el músculo transverso superficial que va por debajo de la aponeurosis perineal superficial a lo largo de todo el borde medial del **músculo isquiocavernoso** hasta que pasa a superficial dando ramas en el escroto o en los labios mayores, donde también llega el **ramo superficial del periné**.
 - ⇒ El **ramo profundo** perfora la aponeurosis perineal media y origina ramas para:
 - ⇒ **Músculo transverso superficial del periné**
 - ⇒ **Músculo transverso profundo del periné**

- ⇒ El **ramo profundo** termina en dos ramos:
 - ⇒ **Rama bulbar**: penetra en el bulbo esponjoso.
 - ⇒ **Rama uretral**: acompaña el cuerpo esponjoso por su cara inferior y acaba en el glande.
- ⇒ En la mujer inerva a los músculos **isquiocavernoso**, **Bulbocavernoso** y termina en el **bulbo vestibular**.
- ⇒ **Nervio dorsal del pene/clitoris**: rama superior o profunda.
 - ⇒ Acompaña a los vasos pudendos internos, contenido en la misma fascia.
 - ⇒ Cruza el borde anterior del **ligamento transverso del periné** y pasa por debajo de la sínfisis del pubis, llegando a la cara dorsal del pene o del clitoris a través del **ligamento suspensorio**.
 - ⇒ Se divide en:
 - ⇒ **Ramo medial**: va hasta el glande
 - ⇒ **Ramo lateral**: se ramifica en la cara lateral del pene
 - ⇒ En la mujer, el **nervio dorsal del clitoris** se distribuye en el clitoris y en su prepucio.