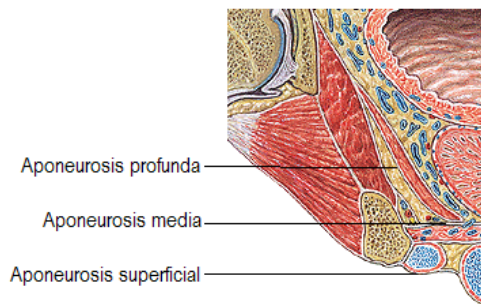
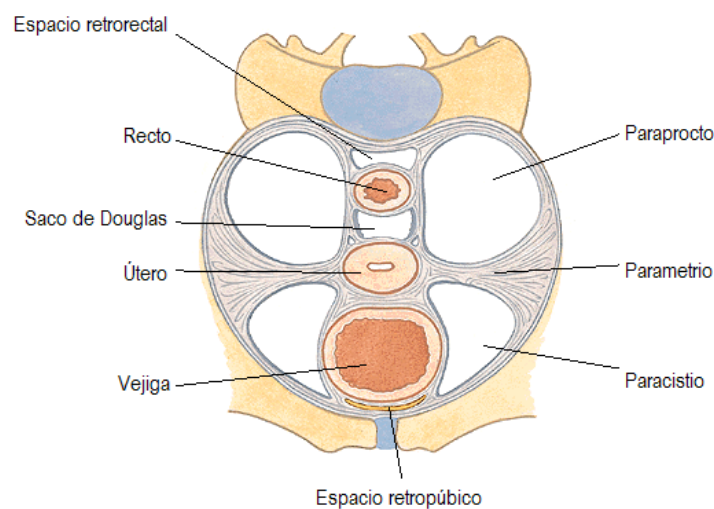


Aponeurosis perineales

⇒ Porción anterior, con músculo elevador del ano



Espacios pelviscerales

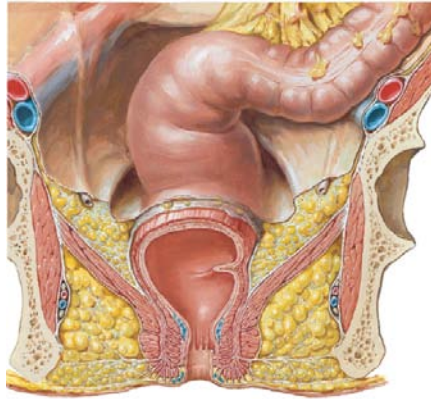


| | | |
|------------------|---|---|
| Encima | Peritoneo | |
| Debajo | Aponeurosis perineal profunda (elevador del ano) | A estos dos límites se les agrupa bajo el concepto de FASCIA PÉLVICA, que engloba también el recubrimiento posterior del plexo sacro. |
| Fuera | Pared pélvica, cubierta por el músculo obturador interno y su aponeurosis | |
| Dentro | Vísceras pelvianas: Por detrás , en ambos sexos: RECTO (PARAPROCTO). Centralmente , en la mujer: ÚTERO (PARAMETRIO) por encima y VAGINA (PARACOLPOS) por debajo. Anteriormente , en ambos sexos: VEJIGA (PARACISTIO) | |
| Contenido | Vasos y nervios obturadores, Ramas viscerales de los vasos ilíacos internos: ⇒ PARAPROCTO: hemorroidal media ⇒ PARAMETRIO y PARACOLPOS: arteria uterina y sus ramas vaginales ⇒ PARACISTIO: arterias vesicales Inervación simpática y parasimpática: ramas del nervio erector, ganglios del plexo hipogástrico. Uréter (a nivel del PARAMETRIO / PARACOLPOS, la arteria uterina le cruza por delante) | |

Fosa isquio-rectal o isquio-anal

⇒ Por debajo del músculo elevador del ano

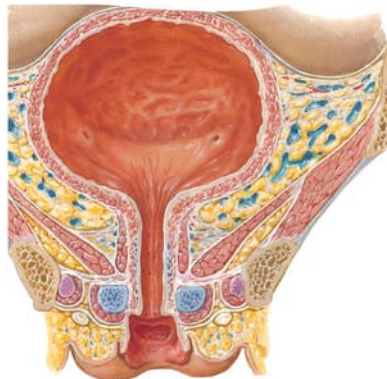
| | |
|------------------------|--|
| Encima / dentro | Aponeurosis perineal profunda (elevador del ano) Esfínter anal en la parte inferior |
| Debajo | Piel y tejido celular subcutáneo (por delante, es el diafragma urogenital y la aponeurosis media del periné, delimitando la llamada PROLONGACIÓN ANTERIOR DE LA FOSA ISQUIO-RECTAL) |
| Fuera | Músculo obturador interno y su fascia, recubriendo la pared pélvica |
| Contenido | Nervio pudendo y vasos pudendos internos en el canal de Alcock (fascia del obturador interno). Nervio y vasos hemorroidales inferiores. Mucha grasa, en continuidad con el tejido celular subcutáneo |



Fosa isquio-bulbar

⇒ Por debajo del músculo elevador del ano

| | |
|-----------|--|
| Encima | Hoja inferior de la aponeurosis perineal media, tapizando al diafragma urogenital |
| Debajo | Aponeurosis perineal superficial |
| Fuera | Cuerpo cavernoso, recubierto del músculo isquiocavernoso |
| Dentro | Bulbo esponjoso, cubierto por el músculo bulboesponjoso |
| Contenido | Vasos y nervios perineales superficiales (ramas genitales de la arteria pudenda interna y el nervio pudendo) |



Espacio retropúbico, prevesical o de Retzius

| | |
|-----------|---|
| Delante | Por encima, cara posterior de la vaina de los rectos. Por debajo, la sínfisis púbica. |
| Detrás | Fascia umbilicovesical (entre ombligo y fascia pélvica, contorneando la cara anterior de la vejiga) |
| Contenido | Parte anterior del plexo venoso de Santorini |

