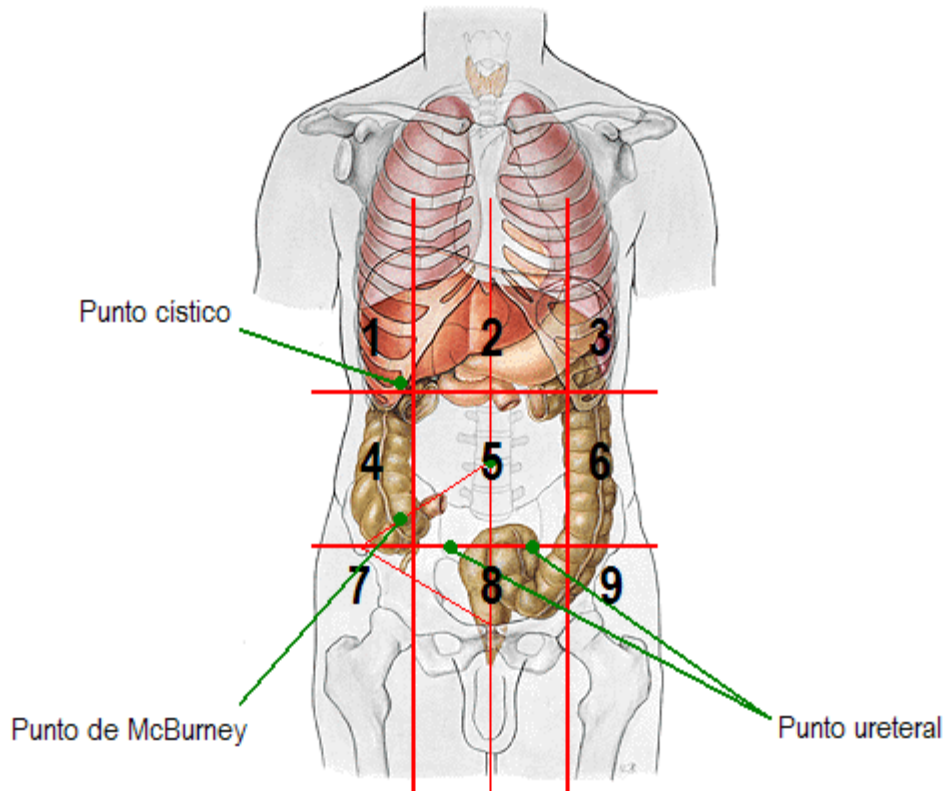


Cuadrícula abdominal



- ⇒ 1: HIPOCONDRIO DERECHO, con hígado, vesícula biliar, punto cístico
- ⇒ 2: EPIGASTRIO, con lóbulo en lengüeta del hígado, estómago, cabeza y cuerpo del páncreas.
- ⇒ 3: HIPOCONDRIO IZQUIERDO, con cola de páncreas, bazo.
- ⇒ 4: VACÍO o REGIÓN LUMBAR DERECHA, con colon ascendente.
- ⇒ 5: MESOGASTRIO O REGIÓN UMBILICAL, con asas de intestino delgado, colon transverso y gran delantal.
- ⇒ 6: VACÍO o REGIÓN LUMBAR IZQUIERDA, con el colon descendente.
- ⇒ 7: FOSA ILÍACA DERECHA, con ovario /trompa derechos, apéndice y ciego.
- ⇒ 8: HIPOGASTRIO, con vejiga y útero.
- ⇒ 9: FOSA ILÍACA IZQUIERDA, con ovario /trompa izquierdos, colon sigmoide.
- ⇒ PUNTO CÍSTICO, cruce entre el reborde costal y el borde derecho del recto del abdomen, a del cartílago de la costilla 9.
- ⇒ PUNTO DE McBURNEY, unión del tercio externo y el medio de la línea que une el ombligo con la espina ilíaca anterosuperior derecha.
- ⇒ PUNTO URETERAL, unión del tercio externo y el medio de la línea que une ambas espinas ilíacas anterosuperiores.